

El fragmento de intestino escogido para el estudio histopatológico, no presentó lesiones.

El examen histopatológico del epitelio de los párpados, reveló corpúsculos de inclusión intracitoplasmáticos semejantes a los de viruela. El virus de la viruela fue recuperado en embriones de pollo.

En base de la historia clínica, las lesiones observadas a la necropsia, los estudios coproparasitoscópico e histopatológico y el estudio del parásito, se diagnosticó capilariasis por *Capillaria longicollis* y viruela.

Este tipo de capilariasis, ha sido diagnosticado en diversos lugares del mundo, en el intestino delgado y ciego, de gallináceas de corral y silvestres y migratorias (Reis y Nóbrega), también como causante de epizootias en gallinas y guajolotes (Alien y Wehr, 1942).

Un reciente estudio en Kansas, Estados Unidos de N.A. muestra que esta capilariasis está más difundida de lo que se suponía (Dixon C. F. y Hansen M. F., 1965).

De acuerdo con la literatura consultada, ésta es la primera vez que se informa de esta capilariasis en México. Asimismo es el primer hallazgo en palomas mensajeras y en proventrículo.

Agradecimiento

Los autores hacen patente su agradecimiento a la Dra. Aline S. de Aluja, de la E.N.M. V.Z., U.N.A.M. y al Dr. Héctor Carrillo del C.N.I.P.; S.A.G., por su colaboración en el estudio histopatológico y la obtención de las fotografías.

Literatura citada

ALLEN R. W. and WEHR E. E. 1942. Earthworms as possible intermediate hosts of *Capillaria caudinflata* of chicken and turkey. Proc. Helminthol Soc. Washington. 9:72-73.

DIXON C. F. and HANSEN M. F. 1965. Helminths of Poultry in Kansas. Poultry Science. 44:5-1307-1315.

MOREHOUSE N. F. 1944. Life cycle of *Capillaria caudinflata*, a nematode parasite of the common fowl. Iowa Coll. Jour. Sci. 18:217-252.

REIS J. y P. NÓBREGA. Tratado de Doenças das Aves. IV. 2a. Edição, Edições Molhoramentos.

Sarcosporidiosis. Informe histopatológico

HÉCTOR CARRILLO MELGAR, M.V.Z.

(Recibido para publicación el 25 de junio de 1965)

La sarcosporidiosis es una enfermedad que se presenta frecuentemente en aves, especialmente acuáticas (Biester, 1959). Se presenta en bovinos y ovinos y existen informes muy esporádicos, de su presentación en el hombre. Esta enfermedad, escapa a los métodos de diagnóstico clínico y es difícil diferenciarla macroscópicamente de otras en-

fermedades, lo cual sólo puede lograrse por métodos de laboratorio.

En el Laboratorio de Diagnóstico de Palo Alto, D. F., hemos encontrado en el lapso de un año, tres casos de sarcosporidiosis en bovinos y cuatro en ovinos, los cuales se diagnosticaron al observar secciones histológicas de corazón, teñidas con la coloración rutinaria de la hematoxilina eosina (figura 1).

El organismo responsable de la sarcosporidiosis, ha sido clasificado como un proto-

¹ Departamento de Patología Animal. Centro Nacional de Investigaciones Pecuarias, S.A.G. Palo Alto, D. F.

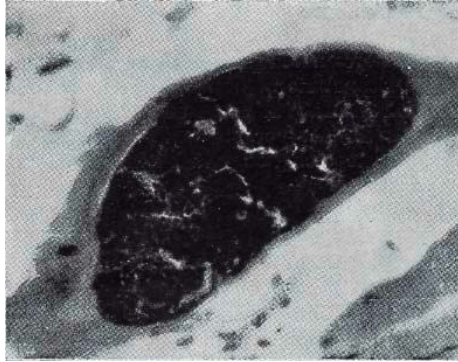


Figura 1.—Lesión de sarcosporidiosis localizada entre las fibras musculares del corazón de un bovino. 100-X.

zoario de la clase Sporozoa y del género *Sarcocystis* (Lankester, 1882). Miescher, en 1843, fue el primero en descubrir estos organismos a los que se les ha denominado como "corpúsculos, sacos, o túbulos de Miescher". En la actualidad se han clasificado estos sarcocistos en:

Sarcocisto tenella, para los ovinos.

(Scott, 1943).

Sarcocisto blanchardi, para el ganado bovino.

Tratándose de un parásito móvil, cuando los esporozoositos de los sarcocistos circulan, penetran en el sarcolema e inician su parasitismo intracelular.

Se desconoce el porqué de la afinidad que presentan estos parásitos por el músculo cardíaco y el tejido muscular estriado, ya que nunca se ha observado en otros tejidos (Smith and Jones, 1958).

Los esporozoositos, una vez situados en el sarcoplasma, desarrollan numerosas formas redondas (esporoblastos) que alargándose, se dividen rápidamente por fisión longitudinal y producen numerosas formas elipsoidales (esporas en forma de plátano u hoz), que miden aproximadamente de 4 a 8 micras de longi-

tud y se encapsulan en una membrana clara (figura 2).

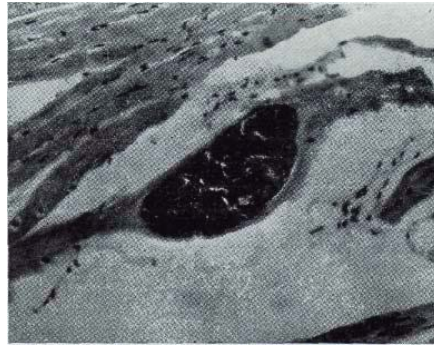


Figura 2.—Sección histológica que muestra la lesión de sarcosporidiosis encapsulada en una membrana clara entre las fibras musculares del corazón de un bovino. 64-X.

La patogenicidad de esta parasitosis es incierta y se cree, que sólo numerosos sarcocistos pueden afectar considerablemente al huésped.

Literatura citada

BIESTER, H. E., SCHWARTE L. H. 1959. Diseases of Poultry. The Iowa State University Press, p. 338-391.

MIESCHER F. 1843. Citado por Smith H. A., Jones T. C. Usber Singenthümliche Schlau-che im den Muskeln einer Hausmaus. Ber. ü.d. Verhandl Naturforsch. Gesellsch. Basel 5:198-203.

SCOTT J. W. 1943. Life of Sarcosporidia with particular reference to *Sarcocystis tenella*. University of Wyoming. Exper. Sta. Bull No. 250.

SMITH, H. A. and JONES T. C. 1958. Veterinary Pathology. Lea and Febiger. pp. 434-436.